

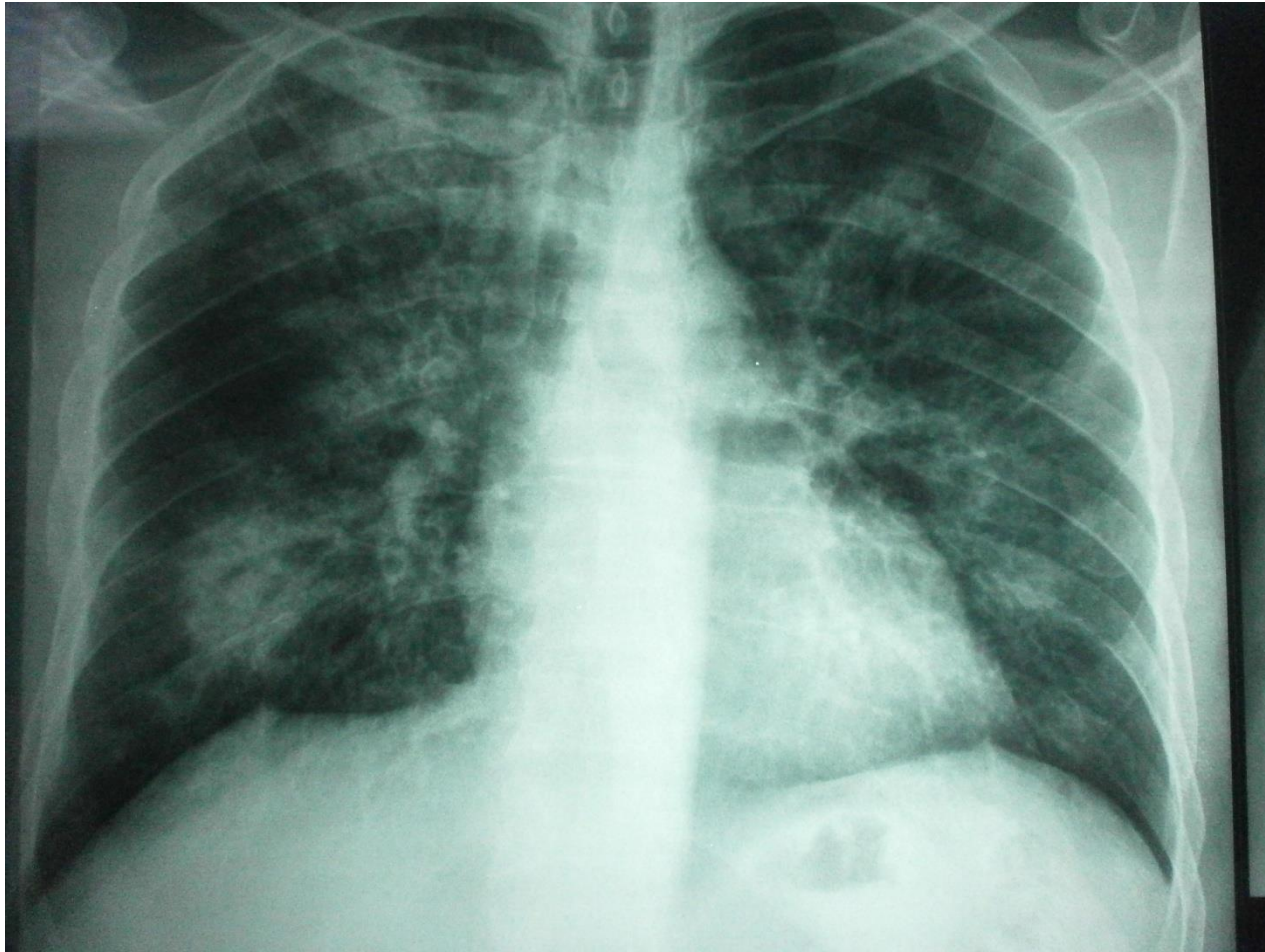
# Grippe 2015

- A partir de la première semaine de février nous avons commencée a voir des patients présentant des pneumopathies sèvres ; fébrile avec hypoxie et des signes généraux intense .Ci dessous quelque cas
- L'intéressé pourra consultée ces liens pour comparaison avec la situation de la Grippe en 2013 dans la région de Gabés.

[http://www.respir-sud.com/imgsite/manifestation/respir\\_sud\\_1390638826.pdf](http://www.respir-sud.com/imgsite/manifestation/respir_sud_1390638826.pdf)

[http://www.respir-sud.com/imgsite/manifestation/respir\\_sud\\_1390401374.pdf](http://www.respir-sud.com/imgsite/manifestation/respir_sud_1390401374.pdf)

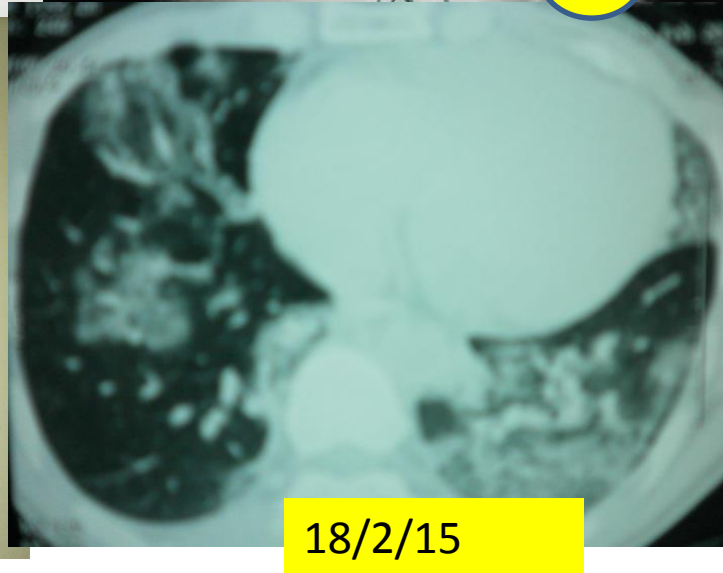
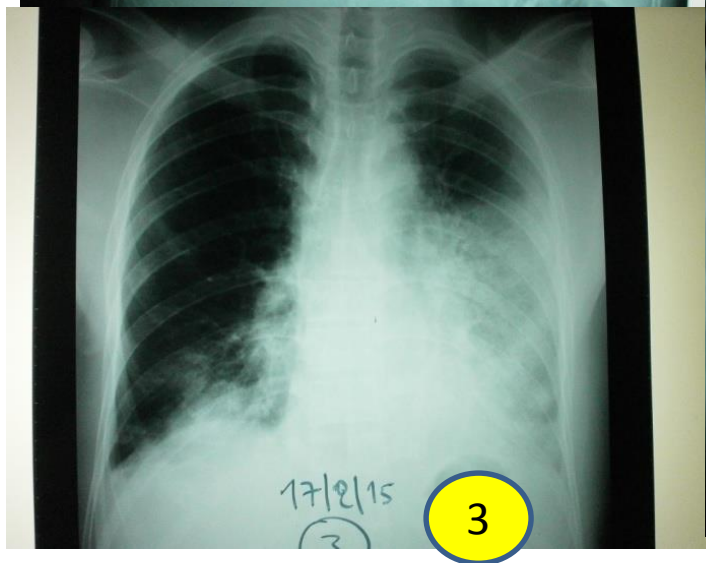
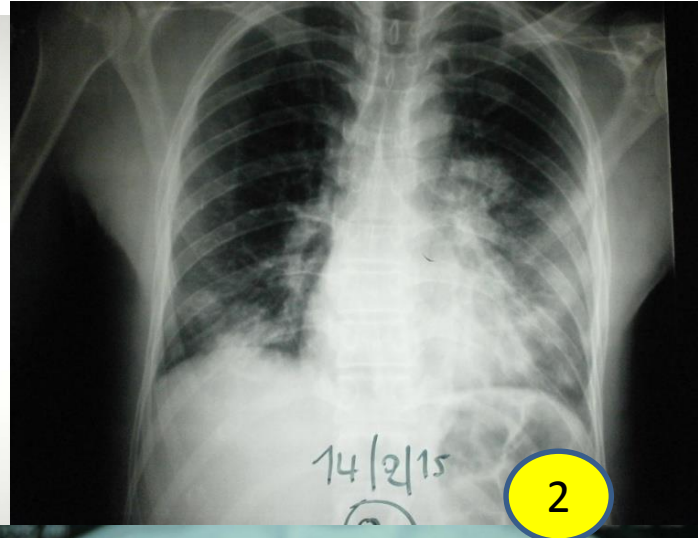
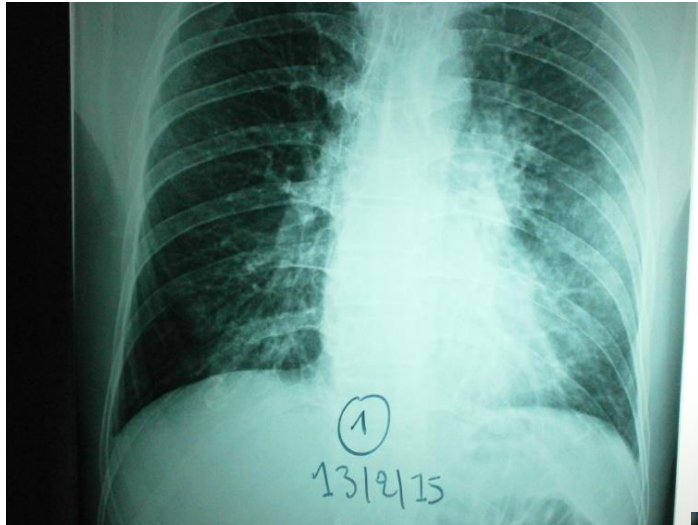
Mr ABDELHAMID B...51 Ans a consultée le 7/2/15 pour fièvre persistante depuis 7 jours , toux et dyspnée progressive  
GAZ DE SANG :Po2:62 Pco2 :30 . SGOT 440.SGPT 600  
Dégradation rapide de l'état respiratoire nécessitant admissions en réanimation



SALAH A..Lybien de 33 ANS a consultée le 16/02/2015 pour dyspnée fébrile arthralgie et myalgie.

GAZ DE SANG : Po2:60 ; Pco2 : 41 ;CPK:950;LDH:744;CRP :88;GB: 6000

Imagerie: Syndrome alvéolo-intéstitielle rapidement extensive



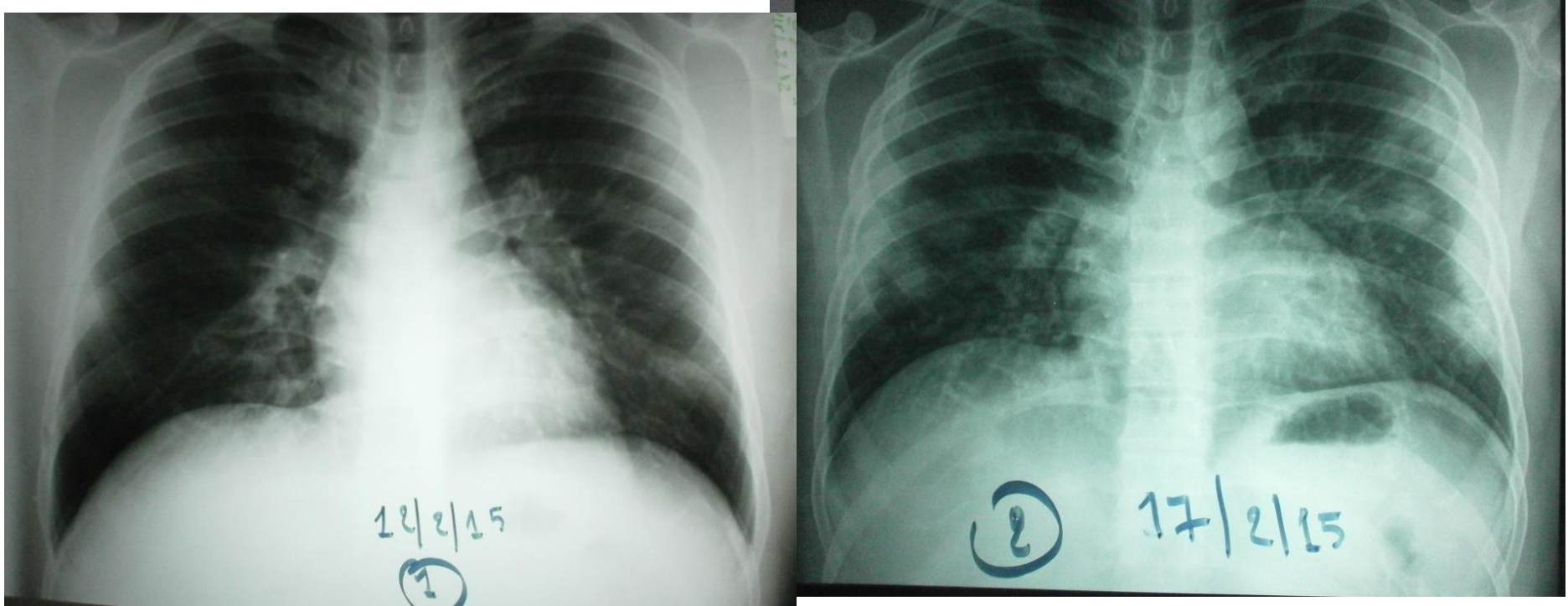
Sofiane B...37ans a consultée le 17/02/2015 pour:

Dyspnée et arthralgie persistante aux décours d' une hospitalisation (pour fièvre) il ya 2 semaines.

GAZ DE SANG :Po2:61; Pco2 : 35 ; GB: 69000; CRP:223,70

A noter que son cousin est hospitalisé en réanimation pour « Grippe grave »

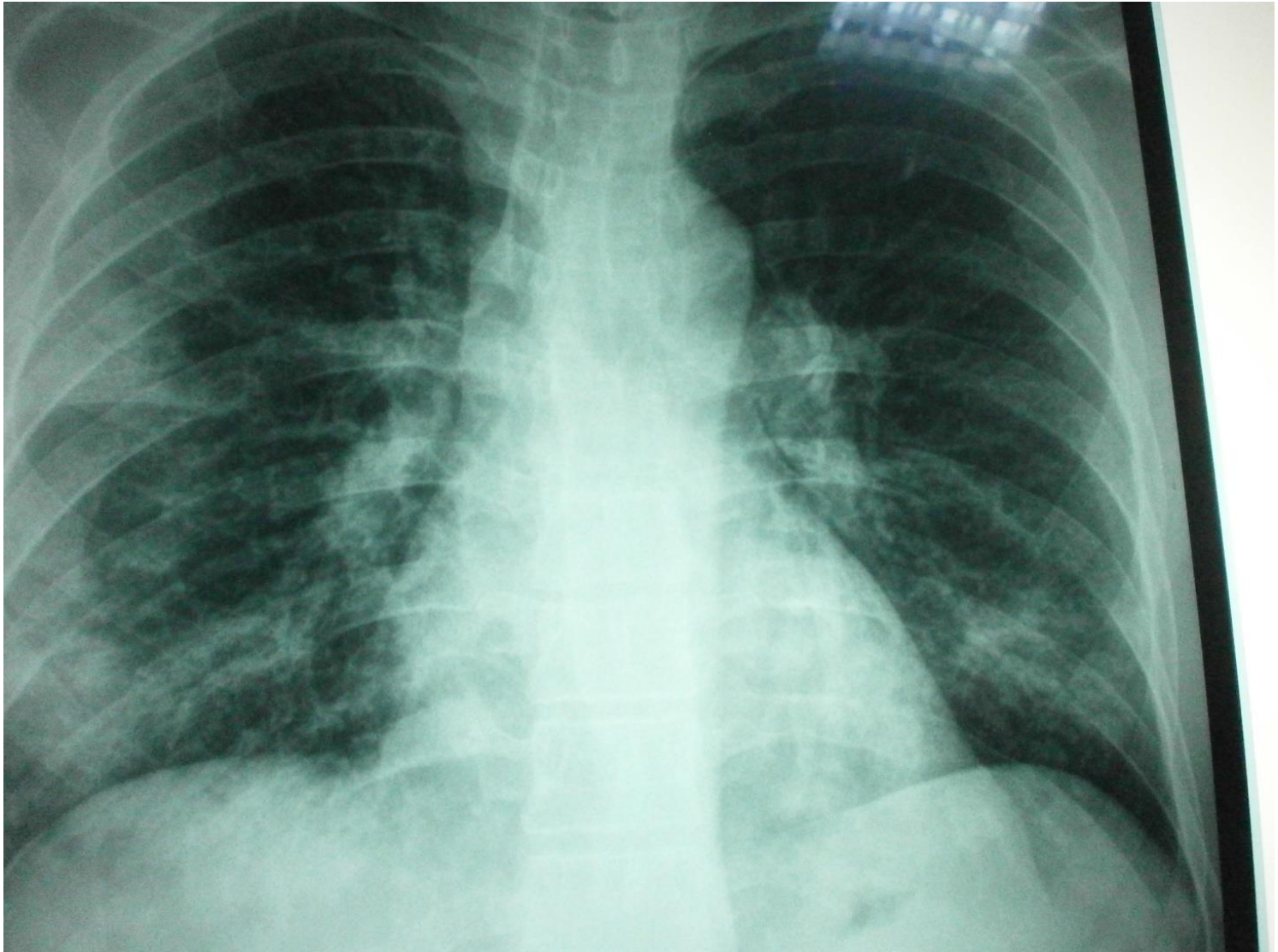
Extension radiologique rapide.



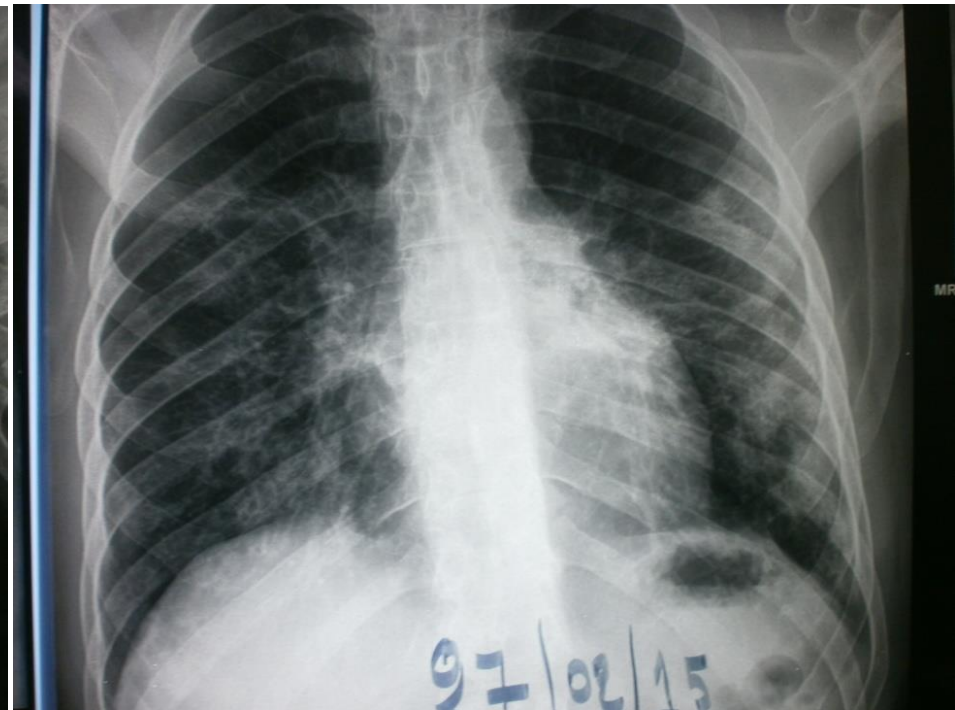
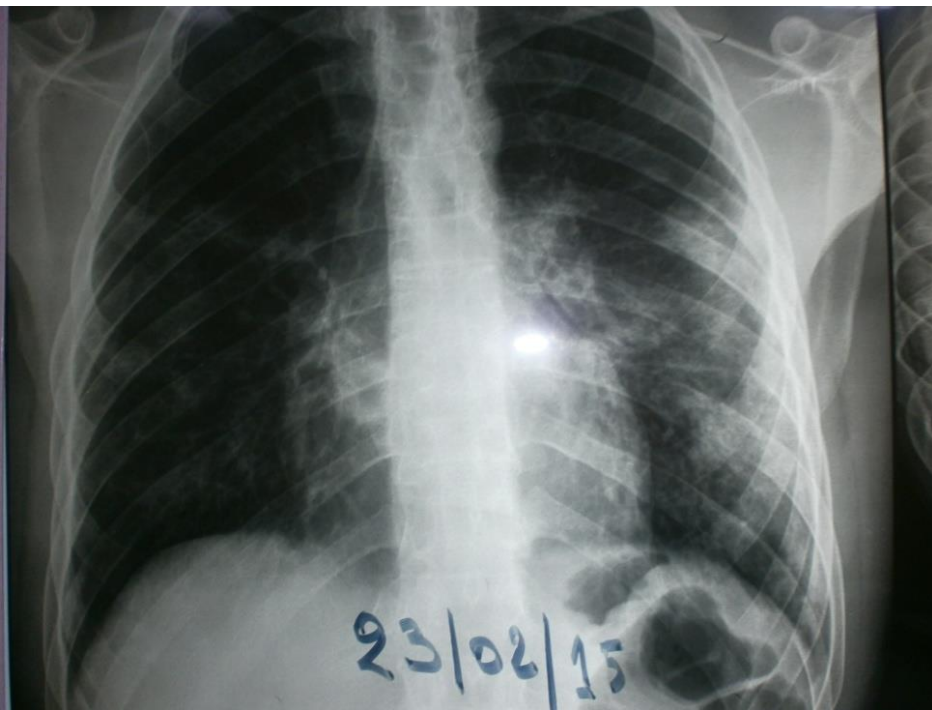
Evolution favorable en hospitalisation.

H1N1:Négative

**BRAHIM O...39 ans a consultée le 25/02/15 pour  
Fièvre; myalgie ;arthralgie; céphalée, toux et dyspnée TRANPIRATION céphalée ;hémoptysie depuis 6 jours  
Sat=93%-RC 120/min.T ° 39. .GB: 4000 -VS :6/18. Absence de BAAR dans les crachats**



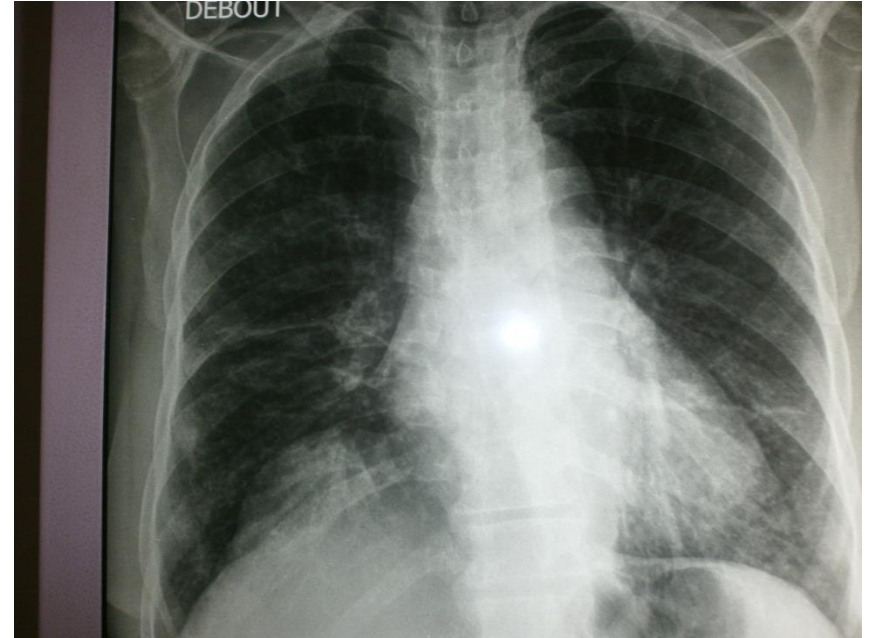
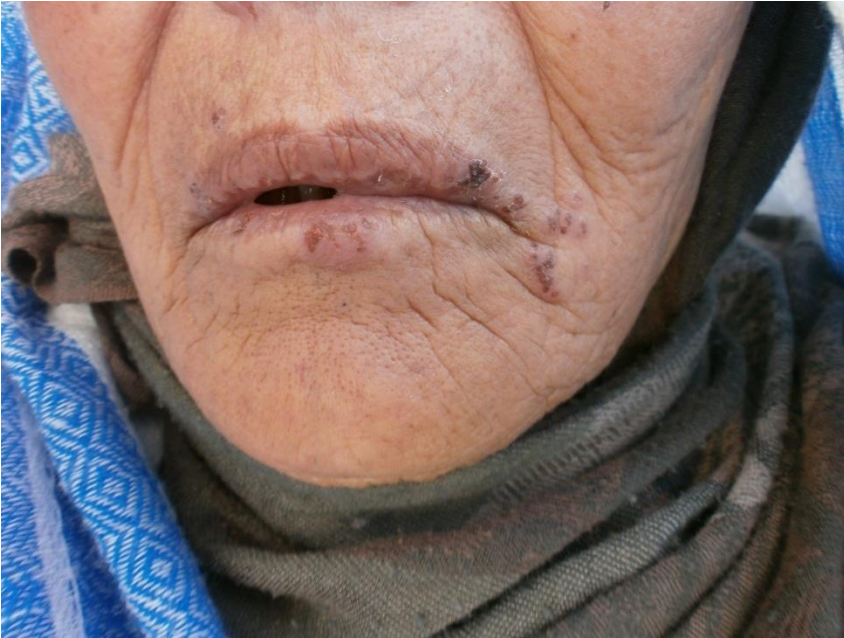ABDALLAH K.... 43. ANS a consultée le **27/02/15** pour:  
fièvre ;toux ; dyspnée progressive depuis 12jours.  
**Syndrome alvéolointertielle rapidement progressive.**



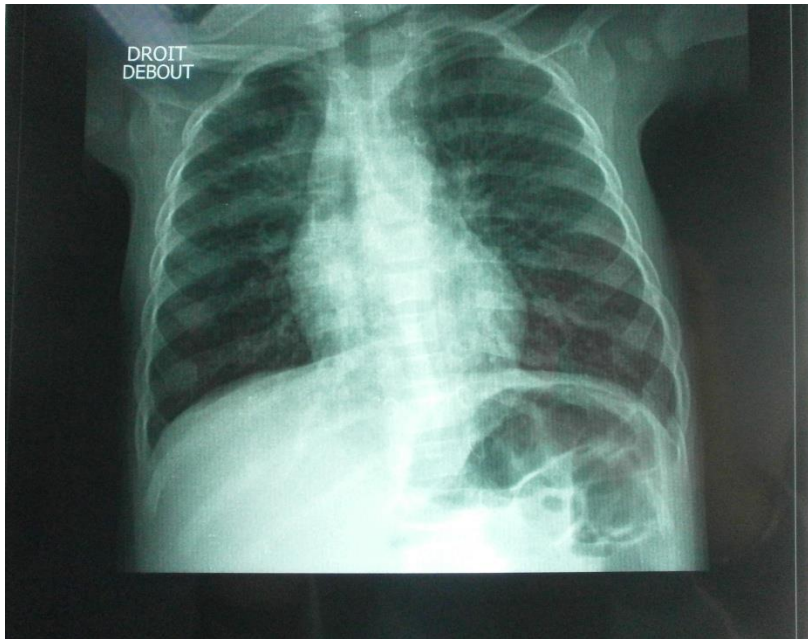
Mme Mabrouka D...de JERBA a consultée le 02/03/2015 pour : toux dyspnée et fièvre depuis 15 jours

RC : 122 -SAT : 91 % -Pd: -Taille : - T°:39 crépitâtes ++ herpès labiale ;

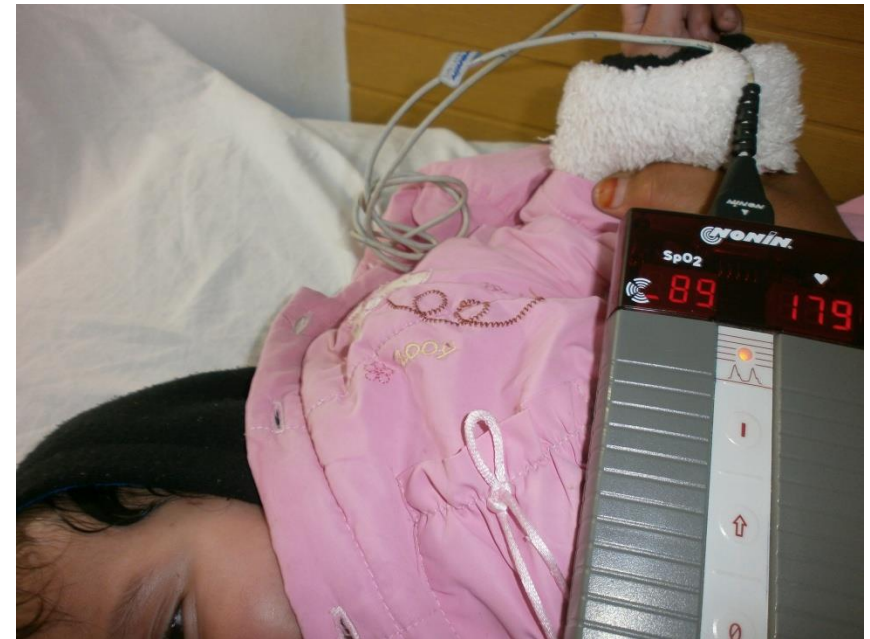RX thorax :SYNDROME ALVEOLININTETIELLE



Fidel ; 7 MOIS a consultée le 02/03/2015 pour dyspnée fébrile depuis 3 jours  
Venu avec sa grand mère sus citée



RX Thorax : FOYER LSD



EXAMEN PHYSIQUE :

Tachypneique..QQ CREPITNAT ET SIBILANCE  
BATTEMENT DES AILES DU NEZ ..SAT 89%-RC179

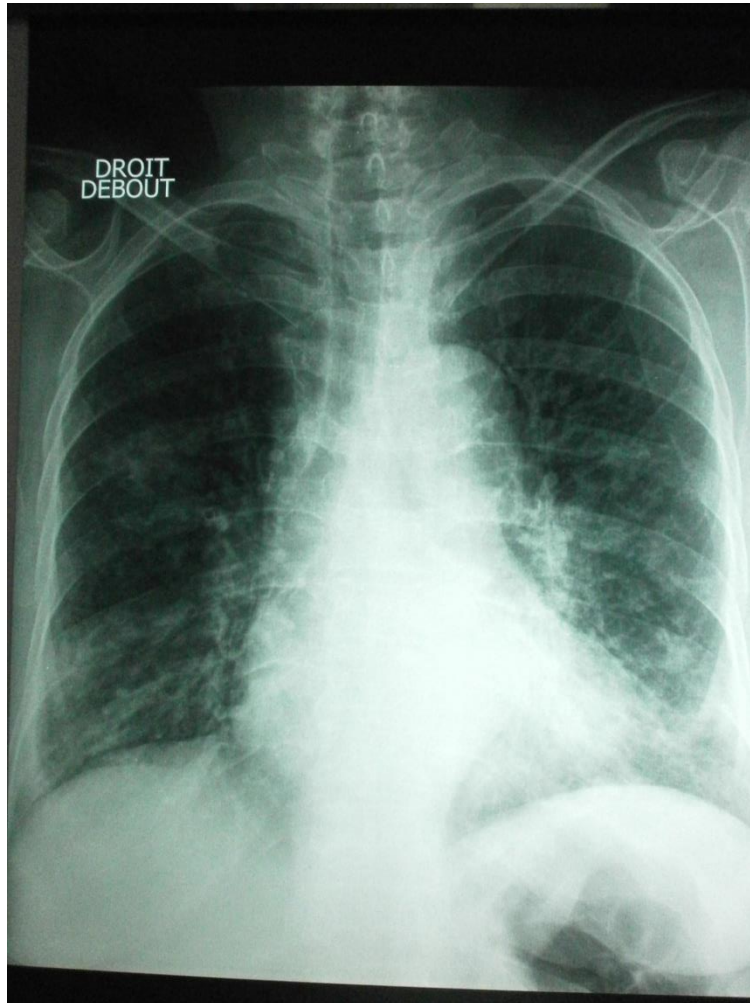


**ZOHRA M...75 ANS Première consultation le 27/02/15 :**

Toux ;dyspnée siffilante aux retour de Saoudie

EXAMEN PHYSIQUE :Sat 98%.QQ Sibilantes .T 37

RADIO thorax :Normale



**CONSULTATION le 03/03/2015 ( Recul : 4 jours)**

RECIDIVE DE LA FIEVRE Et FRISSON CE MATIN

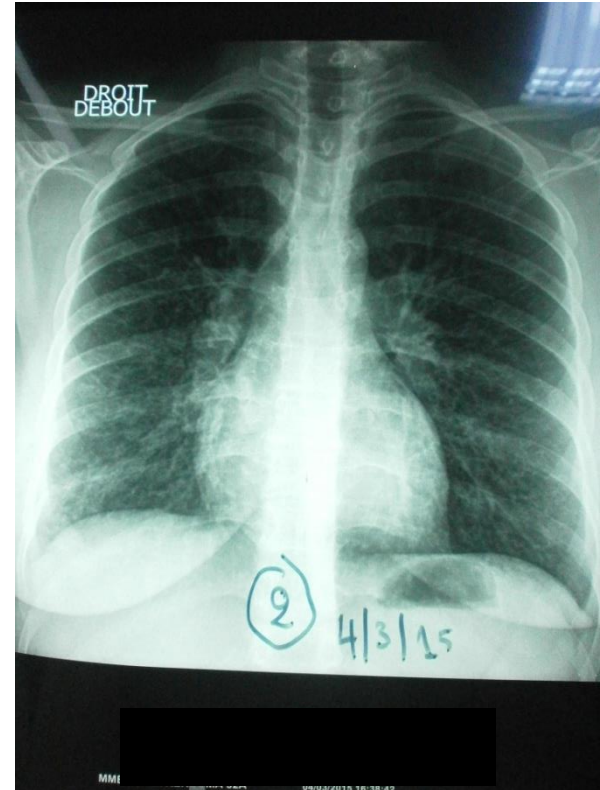
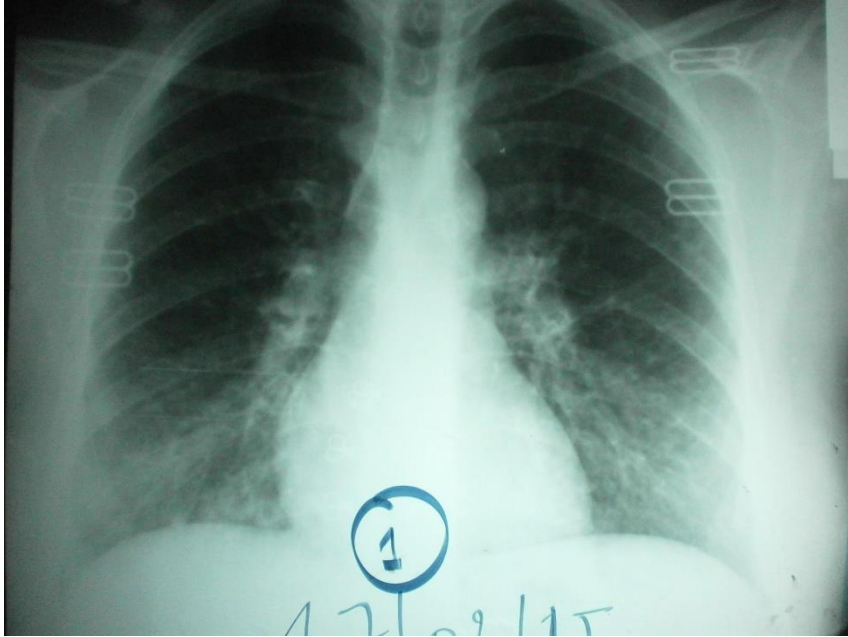
**GAZ DE SANG :**

GDS Po2:54 Pco2 :43 So2: 89 Hco3- : 31 PH:7,46

**Modification radiologique**

Syndrome alvéolointetielle

Sonia r... Dyspnée .. La réveillant 2 admissions aux urgence depuis 10 jours  
Fièvre ce matin ; qq crepitante et sibilances

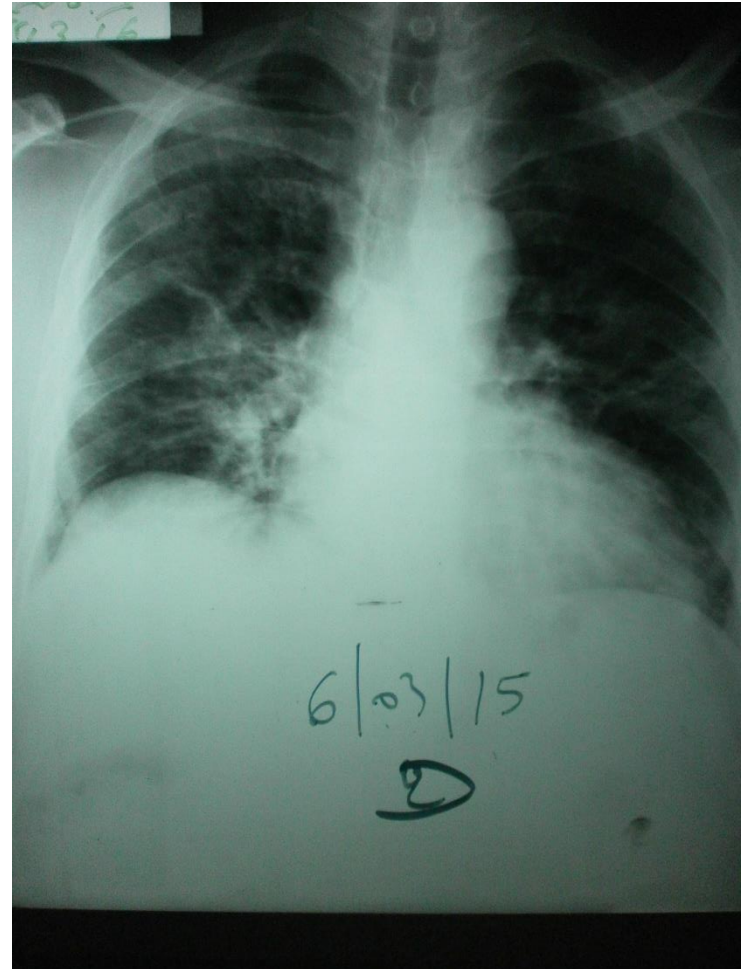
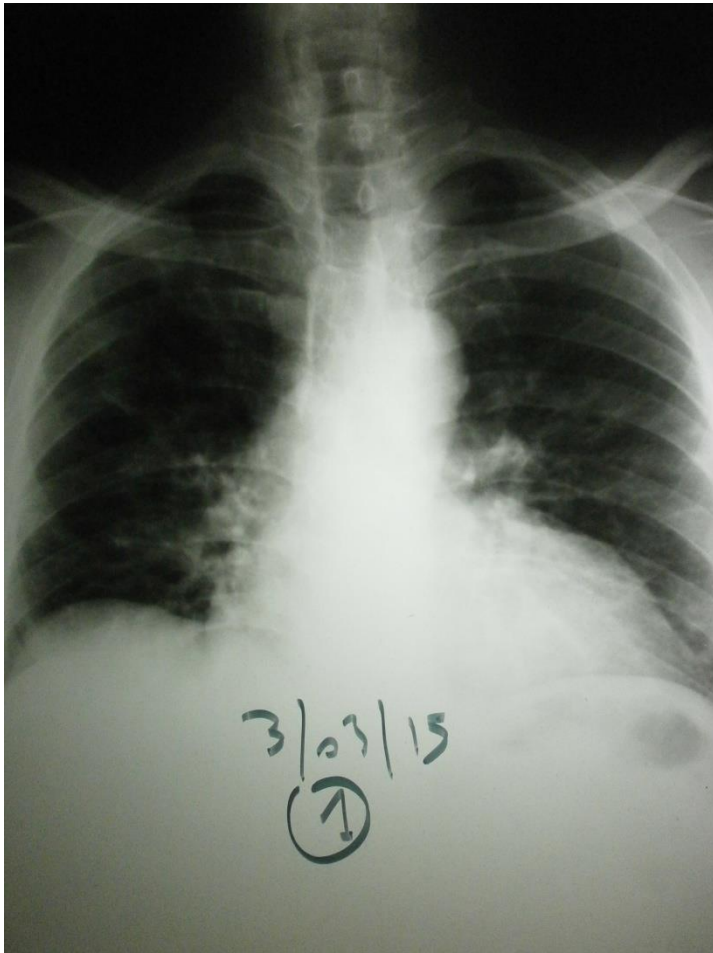


RX THORAX 27/02/15 +/- NORMALE

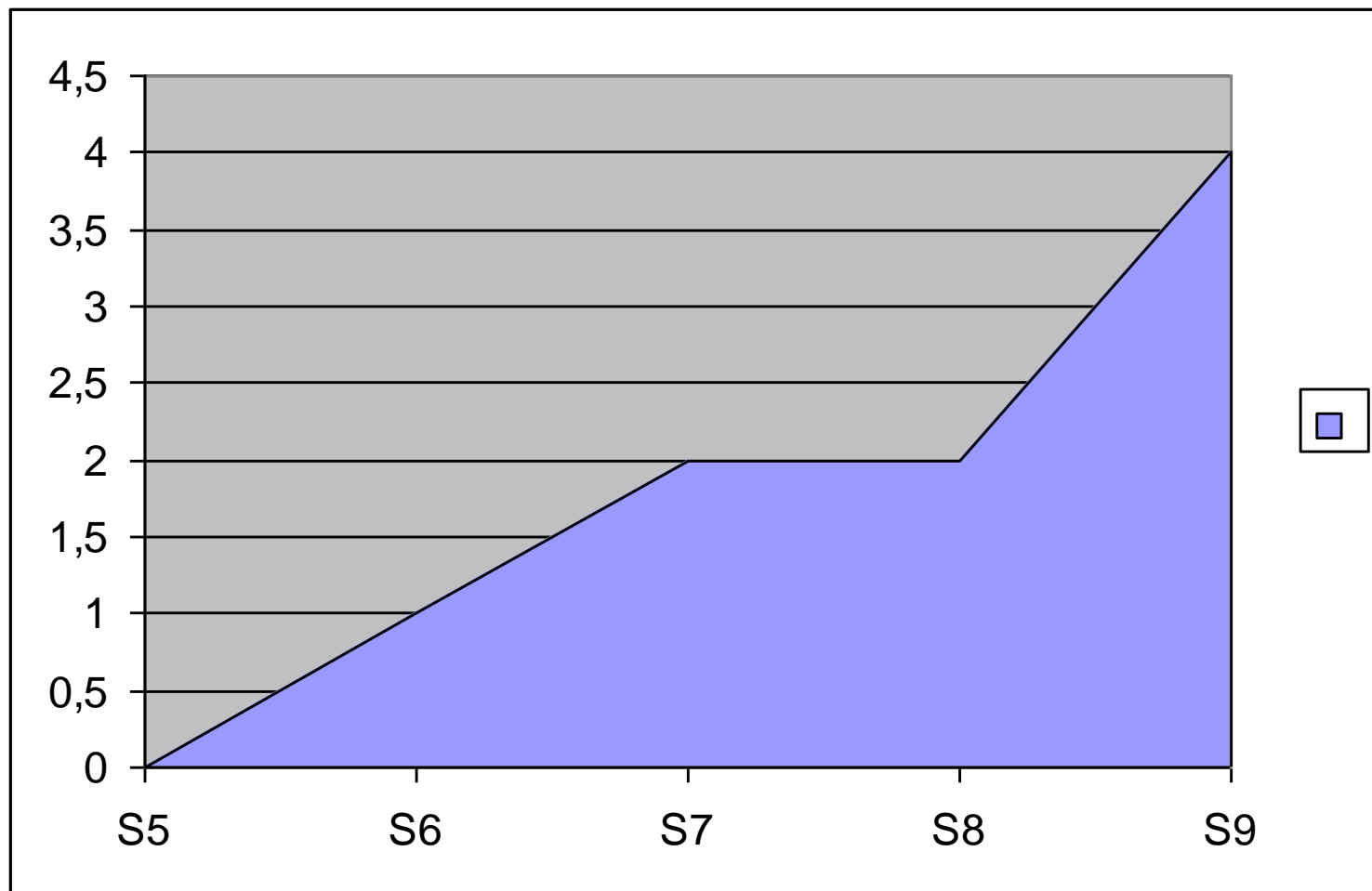
RX THORAX 04/03/15 syndrome interstielle aminima

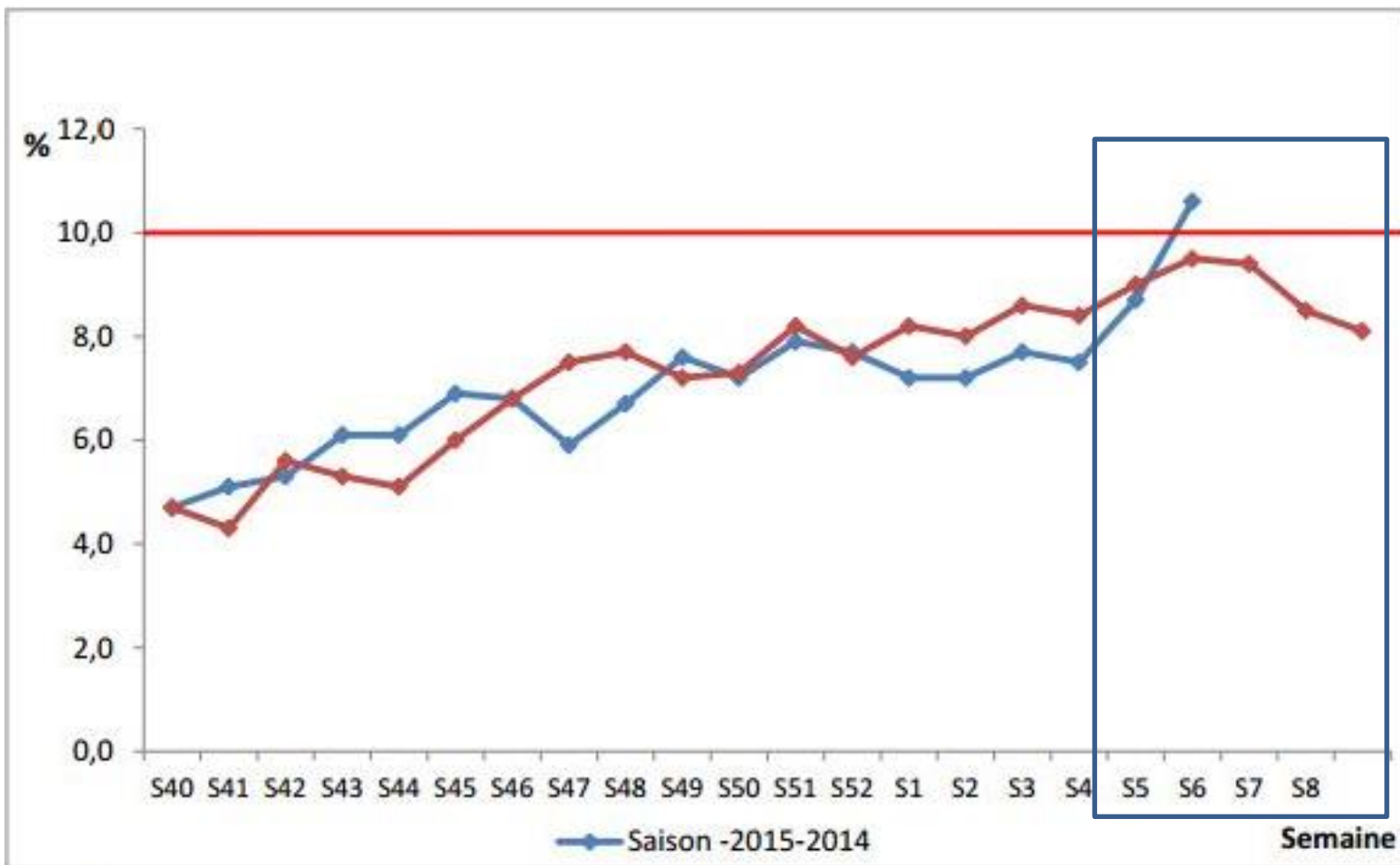
Discordant avec l'état respiratoire de la patiente  
ORTHOPNEIQUE -CREPITANTES - SAT 89% RC 150-

Mr OMAR B...62 ANS DE DOUZ;DIABETIQUE M'A CONSULTEE LE 6/03/15  
DEPUIS 10 JOURS TOUX SPAMODIQUE DYSPNEE AUX MOINDE EFFORT FIEVRE  
RC 120 .SAT 89%.T 38.  
EXTENTION RADIOLOGIQUE



Du 7 Février aux 7 Mars: 10 Patients présentant des pneumopathies d'allure grippale vu en en cabinet de ville.





**BULLETIN DE SURVEILLANCE DE LA GRIPPE SAISONNIÈRE  
EN TUNISIE**